Aus der konservierenden Abteilung (Vorstand: Prof. Dr. J. Münch)
des zahnärztlichen Instituts der Universität Würzburg
(Vorstand: Prof. Dr. med. et med. dent. P. Wustrow).

Über die Struktur und Gefäßversorgung der Wurzelhaut menschlicher Zähne, nach dem neuesten Stand der Forschung.

Inaugural-Dissertation

verfaßt und der

Hohen Medizinischen Fakultät

der

Bayerischen Julius-Maximilians-Universität Würzburg

zur

Erlangung der Doktorwürde in der Zahnheilkunde

vorgelegt von

Richard Otto Peez

Zahnarzt aus Regensburg.

1934

Buchdruckerei Richard Mayr, Würzburg.

Gedruckt mit Genehmigung der Medizinischen Fakultät der Universität Würzburg.

Referent: Professor Dr. Josef Münch.

Meinen lieben Eltern.

Digitized by the Internet Archive
in 2026

https://archive.org/details/IA40153309_0160

I. Teil. Die Struktur der Wurzelhaut.

Die vorliegende Arbeit soll die deskriptiv-anatomischen Grundlagen für die konstruktive Form des Periodontiums ergänzend behandeln und vor allem im Gegensatz zu anderen Autoren (z. B. Huber, der seine Versuche an Zähnen der Katze ausführt) am menschlichen Material ausgeführt werden.

Die Ansichten über Werden und Wesen des Periodontiums haben sich erst allmählich zur heutigen Auffassung entwickelt. 1849 hören wir von Marcusen, daß das Periost gewissermaßen das „Verbindungsglied zwischen den beiden das Zahnsystem konstituierenden Gebilden" zwischen „Hautsystem und Wirbelsystem" ist. Allmählich beginnt man das Periodontium vom sonstigen Knochenperiost zu trennen, vor allem durch das Fehlen elastischer Elemente und Nervenreichtum (Magitôt). In neuester Zeit ging man dahin (Wiener Schule), das Periodont dem umfassenden Begriff „Paradentium" unterzuordnen. Man versteht darunter Zahn, Periodontium und Knochen. Vom biologischen und pathologischen Gesichtspunkt hat das wohl seine Berechtigung, aber nicht vom Standpunkt der Anatomie (Meyer). Das trifft für das Zement, das wir doch unbedingt zum Gebilde „Zahn" hinzunehmen müssen, nicht zu. Nach Meyers Ansicht ist es deshalb richtiger, von einem Zahnsystem zu sprechen, dem wir außer dem Zahn selbst, die Wurzelhaut, den Knochen und das Zahnfleisch zurechnen. Der Halteapparat dieses ganzen Zahnsystems besteht dann aus dem Zement einerseits, dem Knochen andererseits, und die vermittelnde Rolle zwischen diesen beiden Hartsubstanzen spielen die Wurzelhaut und das Zahnfleisch. Während früher die Befestigung des menschlichen Zahnes in der Alveole als Einkeilung angesehen wurde, zeigen neuere Untersuchungen, daß es sich um eine gelenkartige Verbindung handelt, geschaffen durch Ligamentum circulare und Periodontium (Romulo-Cambrini).

Ueber die histologischen Gewebselemente der Wurzelhaut bestand von Anfang an ziemliche Uebereinstimmung. Nach allen Autoren (außer Oehrlein und Cerny) formen die Wurzelhaut ausschließlich derbe bindegewebliche Faserzüge, welche einerseits in die Grundsubstanz des Zementes eingelagert sind, und andererseits wieder an der Alveolenwand inserieren (Münch). Huber bestätigt das Fehlen von elastischen Fasern. Wohl finden sich elastische Fasern in das subcutane und submucöse Gewebe, sowie ins äußere Periost der labialen und lingualen Alveolenwand eingeflochten, im Periodontium fehlen sie selbst völlig. Nach Cerny kann das

Vorhandensein von elastischen Fasern einwandfrei nachgewiesen werden bei der Untersuchung des periodontalen Bindegewebes. Die Anordnung in Bezug auf Richtung, Form und Menge ist nicht einheitlich. Es fanden sich gerade, lange und kurze Fasern, entweder zum Zahne parallel verlaufend oder schräg vom Alveolarknochen zum Periodont ziehend. Ein andermal fanden sich Fasern von spiraligem Aussehen, oft ein Faserngewirr oder einen Knäuel bildend. Der Nachweis über eine bestimmte Anordnung der elast. Fasern bei den verschiedenen Altersstufen und Belastungsunterschieden der einzelnen Zähne war nicht zu erbringen.

Bei meinen Untersuchungen bediente ich mich in der Hauptsache eines menschlichen Unterkiefers von dem (wie im 2. Teil näher ausgeführt) nach Entkalkung mit Salpetersäure horizontale, sagittale und tangentiale Schnitte ausgeführt, und nach v. Gieson bezw. Mallory gefärbt wurden.

Ueber den Bau der Wurzelhaut, über die Struktur und Lagerung der bindegeweblichen Faserzüge, wurde seit Ende des 19. Jahrhunderts viel geforscht und geschrieben. Vergleicht man die Ergebnisse der verschiedenen Autoren, so ist man sich, allerdings nur in großen Zügen, über die Struktur auch einig. Das sollte mich nicht abhalten, das oft leider nur mit kargen Zeichnungen belegte Erforschte und Geschriebene mit modernen Instrumenten nochmals zu untersuchen, und mit Hilfe von Mikroaufnahmen die Ergebnisse zu veranschaulichen.

Allein zum Verständnis ist es notwendig, einen kurzen Ueberblick nach dem heutigen Stand der Forschung zu bringen (Huber, Meyer). Wie bereits oben erwähnt, besteht die Wurzelhaut hauptsächlich aus Sharpey'schen Fasern, die die Aufgabe haben, den Zahn mit der Alveole zu verbinden. Die Kippbewegungen, deren Drehachse unterhalb der halben Wurzellänge liegt, erfordern eine Verbreiterung des Periodontalraumes nahe dem Alveolarrand und nahe dem Apex. In der Wurzelmitte ist also der Periodontalraum verhältnismäßig eng. Die Verbreiterung am Apex hängt auch noch mit der Längsbewegung des Zahnes zusammen. Der distale Teil der Wurzelhaut beträgt das zweifache der medialen Breite. Entsprechend der Funktion des Zahnes zeigen die Sharpey'schen Fasern ganz bestimmte Anordnungen. Die Sharpey'schen Fasern, zu großen Bündeleinheiten zusammengefaßt, sind bis auf wenige Ausnahmen so angeordnet, daß sie den Zahn gegen das in die Alveole Eingebissenwerden halten; sie ziehen von der Alveole wurzelspitzenwärts geneigt an das Zement heran. Gegen die Bewegung in entgegengesetzter Richtung (aus der Alveole heraus) halten diejenigen Faserbündel, die vom Alveolarrande kronenwärts an das Zement heraufziehen und die Bündel, die vom Fundus der Alveole senkrecht zur Wurzelspitze heraufführen. Am Limbus

Abbildung 1 a
Sagittalschnitt.

alveolaris (siehe Abbildung 1) und in der Gegend der Wurzelspitze findet man rein horizontal gelagerte Faserbündel, von der Alveole zum Zement. An der Wurzelspitze verlieren sich die derben Faserzüge und machen einem lockeren Bindegewebe Platz, das die größeren Gefäße und Nerven umhüllt. Ein lockeres interstitielles Bindegewebe füllt auch die Lücken zwischen den fibrösen Bündeln der Wurzelhaut aus (Ebner). Nach Cambrini weisen die Sharpeyschen Fasern einen S-förmigen Verlauf auf und nur in der Höhe der Wurzelzahnmitte zeigen sie sich horizontal. Nach oben und unten divergieren sie, bis sie schließlich nahe dem Foramen apicale einen freien Raum lassen, der den Gefäßen und Nerven zum Durchbruch dient. Nach R. Kronfeld korrespondiert die Verteilung der Fasern an der Zahnoberfläche mit der Richtung des Kaudrucks und kann durch genaues Studium der Occlusion festgestellt werden. Die funktionslosen Zähne zeigen eine schlecht entwickelte Membran, aus lockerem Bindegewebe ohne Faserbündel. Die horizontalen Faserbündel treten auch sehr deutlich bei Querschnittspräparaten in Erscheinung. Aber dabei fällt auf, daß die horizontal eingestellten Faserbündel nicht alle radiär zur Peripherie des Zahnquerschnittes stehen, sondern daß auch mehr tangentiale von der Alveole, an das Zement herangehende Züge vorhanden sind, die offensichtlich die Aufgabe haben, bei Drehbewegung des Zahnes in Funktion zu treten (s. Abb. 2).

Um die Ergebnisse der von Huber so eingehend angestellten Versuche an Katzenzähnen zu verstehen, müssen folgende Bezeichnungen erklärt werden:

approximal = gegen den Nachbarzahn gerichtet;
meridional = Fasern, die in irgendeiner der zur Mittelachsenebene gelegenen parallelen Ebene liegen;
radiär = Fasern liegen in gleicher Ebene wie die äquatorialen Ringe, ziehen aber strahlig zur Zahnachse;
äquatorial = Fasern ziehen in der Horizontalebene rings um den Zahn oder liegen wenigstens in dieser Richtung; alle parallelen Ringe sind gemeint.

In der Wurzelhaut herrscht die radiäre Faserrichtung vor. Die Fibrillen lagen zu dichten Bündeln zusammen, die sich verflechtend überlagern. Von der Alveolenmündung strahlen labial und lingual die Fasern aus. Gingival verlaufen sie leicht ansteigend, in Mündungshöhe senkrecht radiär, apicalwärts schwach absteigend. Meridionale Fasern flechten sich in Begleitung von Gefäßen dazwischen, entlang der Zahnwand. Aequatoriale Faserringe treten nirgends auf, weder im gingivalen noch im apicalen Teil. Die meridionalen Fasern herrschen beiderseitig in der apical folgenden Schicht vor, nur vereinzelte Fibrillen inserieren am Zahn. Wurzelwärts überwiegt wieder die radiäre Einstellung, die bis zur Wurzelspitze erhalten bleibt. Zwischen benachbarten Zähnen spannen sich kräftige interdentale Züge, bis sich das Knochenseptum dazwischen schiebt. Hier entspringen die radiären Fasern dann am Knochen. Subapical überschneiden sich meridionale Fasern mit Fasern, die in der Längsachse des Zahnes vom Alveolarboden zur Wurzelspitze ziehen.

Daß man über den Verlauf der Fasergruppen nicht immer einig war, die Ansichten oft empfindlich auseinander gingen, beweisen noch folgende Autoren. So berichtet Mach über die Verlaufsrichtung, sie sei „von der Alveole zum Zement absteigend". Nach meinen Ergebnissen und denen der meisten anderen Autoren entspricht das nur der Verlaufsrichtung im apicalen Drittel des Zahnes. Ich kann mich auch der Ansicht Walkhoffs nicht anschließen, der die Wurzelhaut am Alveolarrand am dünnsten, nach der Wurzelspitze am stärksten ausgebildet findet. Kurz drückt sich Robinsohn aus, wenn er sagt, daß „die Fasern bald im Sinne eines nach oben, bald eines nach unten offenen Trichters verlaufen".

Im Rahmen dieser Dissertation würde es zuweit führen, auf Autoren einzugehen wie Weski und Mummery. Weski bringt den Begriff des „Paradentiums" der „physiologischen Einheit" und gliedert das Periodontium in neue Faserbereiche.

Ein viel umstrittenes Feld ist das des Limbus alveolaris. Am Alveolarrand geht die Wurzelhaut, ohne scharfe Grenze in das Zahnfleisch über. Vom Alveolarrand strahlen noch dieselben fibrösen Bündel aus, wie sie in der Wurzelhaut sich finden. Sie gehen teils schräg gegen den Zahnhals ansteigend in das Zement über,

teils direkt in das Zahnfleisch, um sich mit den Bindegewebsbündeln des letzteren zu verflechten (Ebner).

Faserverlauf im Zahnfleischrand (Zchn. n. Meyer)

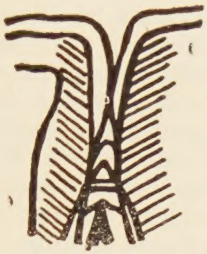

Faserverlauf in der Interdentalpapille (Meyer)

Diesem Faserngruppensystem, das am Eingang des Peridentalraumes vom Alveolarrand zum Zahnhals geht, gab Kölliker irrtümlich den Namen „Ligamentum circulare". Der Verlauf der Fasern ist kein circulärer, wie man aus dem Namen folgern könnte, — denn nur sporadisch finden sich solche Fasern, — sondern ein auf die Oberfläche des Zahnes senkrechter; bloß in ihrer Gesamtheit bilden sie ein ringförmiges Strahlenband. Die Faserbündel laufen dicht gedrängt und bilden zusammen eine Verschlußhaut des Peridentalraumes. Diese Membran ist nach Fleischmann und Gottlieb kein Schutzwall gegen Bakterien, sondern die Wurzelhautfibrillen sind in der Lage, zusammen mit den Sharpey'schen Fasern, allerorts ein neues Ligamentum zu bilden. Die Ansatzstelle sinkt im Alter tiefer herab. Die Ursache ist unbekannt.

Wie oben erwähnt, läuft nur der schwächste Anteil dieser Fasergruppen tatsächlich um den Zahn herum; die anderen beiden Hauptgruppen von Fasern aber, die vom Knochen zum Zement und vom Zement in den Zahnfleischsaum ansteigen, sind so angeordnet, daß sie das Bild einer Schirmantenne geben. Bei mesio-distal Schnitten wird auch der Faserverlauf zum Teil anders. Die Fasergruppe Zement-Zahnfleischrand ist vorhanden. Wie im Sagittalschnitt, ist eine Gruppe von zirkulären Fasern genau zu erkennen. Eine Gruppe von Fasern, die im sagittalen Schnitt von der Außenfläche des Alveolarknochens hinaufzog zum Zement, liegt im mesio-distalen Schnitt horizontal über dem Septum interdentale. Diese Horizontalfasern ziehen in mächtigen Bündeln über die Kuppe des Alveolarfortsatzes hinweg und verbinden das Zement des einen Zahnes mit dem des Nachbarzahnes (Meyer).

Zusammenfassung des 1. Teiles.

Fassen wir kurz nochmals die Ergebnisse zusammen, so finden wir: Die Bindegewebsfasern der Wurzelhaut von menschlichen Zähnen ziehen im oberen Drittel des Zahnes vom Zahn schräg abwärts zum Septum, dann horizontal vom Knochen zum Zement, schließlich absteigend vom Knochen zum Zement (Abbildung 1 u. 3). In der Gegend des Apex erscheinen wieder annähernd horizontal gerichtete Faserbündel, vom Apex ziehen die Bündel schräg zum Alveolenboden. Wie Querschnitte zeigen, sind außer radiären Faserzügen auch tangentiale vorhanden (Abbildung 2). Von einem ringförmigen Verlauf der Fasern am Zahnhals sind nur einige wenige Fasern sichtbar; der Name Ligamentum circulare ist deshalb nicht berechtigt.

II. Teil. Gefäßversorgung der Wurzelhaut menschlicher Zähne.

Haben bereits Forscher wie de Saran, Wedl, Lepkowski, Boedecker, v. Ebner, Preiswerk, Zuckerkandl, vor allem Schweitzer sich mit der Blutgefäßversorgung der Wurzelhaut befaßt, so hat 1921 Satao-Hayashi eingehender die Materie behandelt. Einerseits sollten die von Wedl, nahe an der Wurzeloberfläche, an verschiedenen Stellen langgezogenen Capillarmaschen, die gegen die Wurzelspitze und den Zahnhals zu enger werden und von Wedl als Gefäßknäuel bezeichnet werden, weiter erforscht werden, andererseits wollte man eine genaue Vorstellung über den Verlauf der arteriellen Gefäße in der Wurzelhaut beim menschlichen Gebiß erlangen. Hayashi empfiehlt noch weitere Untersuchungen anzustellen und zwar auf Grund von Schnitten in allen Richtungen, um endgültige Klarheit über den Verlauf der Gefäße im Periodontium zu gewinnen. Soweit es irgendwie möglich war, versuchte ich Präparate in den verschiedensten Schnittrichtungen herzustellen, so in sagittalen, horizontalen und tangentialen. Da meine Untersuchungen ausschließlich an menschlichem Material ausgeführt werden sollten, solches aber nur schwer zu bekommen war, mußte ich mich mit verhältnismäßig wenigen Präparaten begnügen. Es wurden 3 Serien von Zähnen des Unterkiefers hergestellt. Leider hat Hayashi außer rein schematischen Zeichnungen keine Mikroaufnahmen gebracht. Ich sah mich deshalb veranlaßt, mit einigen guten Aufnahmen ergänzend zu wirken. Durch die Liebenswürdigkeit von Herrn Geheimrat M. B. Schmidt, dem Direktor des pathologischen Institutes in Würzburg, war es mir erst möglich, Material von menschlichen Kiefern zu bekommen. Da mit Ameisensäure für die Entkalkung meist eine Quellung der Fasern und Zellen ver-

bunden ist, verwendeten wir die für uns geeignetere Salpetersäure. Als Färbung wählte ich die von Gieson-Färbungsmethode und die Mallory-Färbung, die aber den Erwartungen nicht entsprach. Zur Untersuchung kamen Zähne aus der Gegend der Prämolaren und Incisivi im Unterkiefer. Bei der Herstellung der Präparate leistete mir Fräulein Westermann, unsere techn. Assistentin, große Dienste.

Von den Gefäßen der Wurzelhaut wissen wir, daß dieselben Gefäße, welche durch das Wurzelloch in die Pulpa eindringen, ihre Abzweigungen auch in die Wurzelhaut und den umgebenden Knochen schicken und auch zur Gingiva ausstrahlen (Münch). Wie de Saran und Schweitzer beweisen, sollen Aeste der arteria dentalis erst im Bereich des Wurzelkanals, allerdings nahe der Spitze, aus dieser entspringen, wobei sie, um zum Periodont zu gelangen, die Zementkappe der Wurzelspitze und weiter kronenwärts auch das Dentin in besonderen Känälen zu durchsetzen haben. Die meisten Gefäße erhält das Periodontium von den benachbarten Markräumen und Knochenkanälen. Seitliche Gefäßverbindungen kann man in gewissen Abständen überall zwischen Fundus und Limbus alveolaris beobachten. Auch am Limbus alveolaris stehen die Gefäße der Wurzelhaut in vielseitiger Verbindung mit denen des Zahnfleisches. Die Gefäßversorgung der Wurzelhaut ist sehr vielseitig. Die großen Wurzelhautgefäße verlaufen etwa in der Mitte zwischen Alveolenwand und Zahn (s. Abbildung 3 und 2). Manchmal sieht man sie etwas näher der Alveolenwand, manchmal etwas näher dem Zahn liegen. In Querschnitten sieht man die Gefäße in größerer Anzahl in sog. Gefäßnervenspalten liegen; die größeren liegen oft in entsprechenden Buchten der Alveolarwand (Schutzeinrichtung). Bei Tangentialschnitten sieht man, daß die Gefäße ein sehr engmaschiges Netz in der ganzen Wurzelhaut bilden (Meyer).

Nahe der Wurzeloberfläche finden sich langgezogene Capillarmaschen, welche gegen die Wurzelspitze und dem Zahnhals enger werden, und die auch von Schweitzer bestätigt werden. Diese Blutgefäßendschlingen haben die Bedeutung von hydraulischen Pressen. Sie erinnern an die Nierenglomeruli und sind nach Schweitzer hauptsächlich an den Approximalflächen der Zähne, einzeln und in Haufen anzutreffen (s. Abbildung 2). Es finden sich vielfache Uebergänge zwischen einfachen Gefäßschlingen und ausgesprochenen Knäueln. Nahe dem Ausgange der Alveole, sowie in der Nähe der Wurzelspitze herrscht der Knäueltyp vor, während in den dazwischen liegenden Regionen einfachere Schlingen und Uebergangsformen die Oberhand haben. Während im größten Teil der Wurzelhaut die Gefäße (abgesehen von den erwähnten Knäueln) eine netzförmige Anordnung zeigen, nehmen sie in der Nähe der Oeffnung der Alveole an den Approximalseiten des Zahnes eine parallele, palisadenförmige, in der Längsrichtung der Wurzel ver-

laufende Anordnung an, wobei sie wieder zurückbiegend, Schlingen bilden. Am Zahnhals hört die eigenartige Biegung dieser Capillarschlingen unvermittelt auf, ein regelloses, sehr dichtes Netz von Blutgefäßen reicht bis dicht an die Zahnfleischoberfläche. In den Mittelzonen der Wurzelhaut zeigen sich häufig Zirkulargefäße.

Ein genaueres Studium deer Blutgefäßversorgung wird uns folgendes Ergebnis bringen:

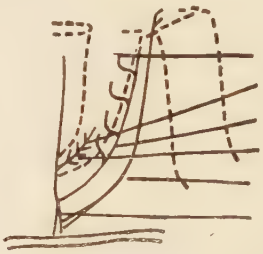

Abbildung 4. Zeichn. nach Hayashi.

Die arterielle Blutgefäßversorgung des Zahnapparates erfolgt durch die arteria maxillaris interna, einem Ast der Carotis externa, welche von der arteria communis abgeht.

Die Blutversorgung des Oberkiefers erfolgt durch die arteria alveol. sup. post. (f. Molaren) und arteria infraorbitalis (f. Prämolaren und Incisivi). Im Unterkiefer erfolgt sie durch die arteria alveol. inf., die im canalis mandibularis verläuft und sich in arteria mentalis und arteria incisiva teilt.

Zu jedem Zahn zieht von den entsprechenden Gefäßen nur ein Ast (nach Zuckerkandl zwei Aeste), die arteria dentalis. Sie zieht durch das Foramen apicale in den Wurzelkanal. Gleich nach ihrem Abgang gibt sie die arteriae interalveolares ab (20); diese umziehen bogenförmig den Alveolenboden und ziehen ins Septum. Weiter oben gehen die rami interalveolares (20) ab, gleichfalls ins Septum, an der lingualen und labialen Alveolarknochenseite kronenwärts. Im Oberkiefer sind es weniger. Nach dem Eindringen in die Wurzelhaut gibt die arteria dentalis nochmals Aeste ab, rami periodontales (20). Von jedem Ramus periodontalis gehen 7—8 parallel verlaufende Längsgefäße ab, die fächerförmig konzentrisch zur Zahnwurzel ziehen und oberhalb des Wurzelkanals in das Zementgewebe eindringen, die sog. arteriae periodontales apicales.

Im Oberkiefer geben die rami interalveolares je 4—5 Seitenäste ab, die in horizontaler Richtung verlaufen und durch die Oeffnungen der seitlichen Alveolenwand in die Wurzelhaut eindringen, wo sie rechtwinkelig umbiegen und parallel zum Mutterast verlaufen, genannt rami perforantes; diese verbinden sich mit den vor- und nachher abgehenden gleichnamigen Gefäßen, sowie mit den rami

periodontales und bilden ein einziges Gefäß, die arteria periodontalis longitudinalis.

Im Unterkiefer geben die rami interalveolares die rami perforantes ab (7—8) und verlaufen wie die des Oberkiefers.

Von der arteria longitud. periodontalis gehen horizontal 4 in Kreuzrichtung verlaufende Capillaräste ab, einer zum Zement, einer zum Periost, die beiden anderen gehen zirkulär in die Wurzelhaut in entgegengesetzter Richtung, verbinden sich mit den gleichnamigen der benachbarten und bilden auf diese Weise die arteria periodontalis circulata.

Alle diese Gefäße im Periodont geben wieder feine Aeste ab, die sich weiter verzweigen und miteinander anastomosieren, sowie Netze bilden (Hayashi).

Obige Ausführungen entsprachen dem neuesten Stand der Forschung, über einige spezielle Punkte ist man sich auch heute noch nicht im klaren. Wie bereits erwähnt, entspringen nach Schweitzer, ebenso nach de Saran, bestimmte Aeste der arteria dentalis erst im Bereich des Wurzelkanals, nahe an der Spitze aus dieser. Lenhossék und Hayashi sind dagegen der Ansicht, daß die Gefäße aus dem Wurzelkanal seitlich Venen seien. Von den Pulpagefäßen sollten sich zuweilen vereinzelne Gefäße oder Gefäßbüschel absondern, das Dentin durchdringen, und mit den Wurzelhautgefäßen in Verbindung treten (Lepkowski). Besonders bei Molaren in späteren Stadien der Embryonalentwicklung und beim erwachsenen Menschen trifft man eine trichterförmige Einziehung, gleichsam eine Narbe, die bis zur Pulpahöhle heranreicht (Hayashi). Diese Narbenbildung steht nach Lepkowski mit der erwähnten Gefäßkommunikation im Zusammenhang. Scheff berichtet von Gefäßbündeln, die aus der Alveolenseitenwand kommend, in den Zahnhals eindringen und die Dentinschicht bis zur Pulpa quer durchsetzen. Auch Hayashi beobachtet ein Gefäß im Mittelstück des Zahnes, entspringend von der arteria interalveolaris, das sich mit der arteria dentalis verbindet, nachdem es den Zahn durchbohrte.

Ueber die Dichte des Gefäßnetzes berichtet Lepkowski, daß die Gefäße an der Basis des Zahnes stets dichter und verflochtener seien, als gegen die Spitze zu. Hayashi findet, daß die Gefäße in der unteren Hälfte, zwischen Zahnspitze und dem am Alveolarrand liegenden Alveolarknochenteil, am dichtesten auftreten.

Großen Schwierigkeiten begegnet die Forschung noch den oben erwähnten sog. Gefäßknäueln. Es finden sich vielfache Uebergänge zwischen einfachen Gefäßschlingen und ausgesprochenen Knäueln. Nahe beim Ausgang der Alveole, sowie in der Nähe der Wurzelspitze, herrscht der Knäueltyp vor, während in dem dazwischen liegenden Teile einfache Schlingen und Uebergangsformen stärker auftreten (Zuckerkandl). Dagegen vertritt Hayashi die Ansicht, daß es keine Uebergangsformen zwischen Gefäßschlingen und Knäuel

gibt; sie sind alle isoliert anzutreffen, wobei die Gefäßknäuel unterhalb des Alveolarrandes und oberhalb der Wurzelspitze und in den dazwischen liegenden Teilen, die Gefäßschlingen dagegen in der Umgebung des Kronenteils zu beobachten sind. Im größten Teile der Wurzelhaut zeigen die Gefäße, abgesehen von den Knäulne, eine netzförmige Anordnung; sie nehmen in der Nähe der Alveolenöffnung approximal eine parallele, palisadenförmige, radikalwärts verlaufende Anordnung an, und bilden, sich zurückbiegend, Schlingen (Zuckerkandl). Hayashi glaubt, in der Nähe des Alveolarrandes quer, parallel oder bogenförmig verlaufende Schlingen, aber keine palisadenförmigen zu beobachten. Bei quergeschnittener Wurzelhaut sind in allen Teilen peripher gelegene Gefäßknäuel mit einfachen sowie mehrfach gewundenen Schlingen anzutreffen, desgleichen auch wirkliche Knäuel, die zur Oberfläche der Wurzelhaut zentralwärts ziehen. In der Nähe des Alveolarausganges, sowie in der Nähe der Wurzelspitze, herrscht der Knäueltyp vor, in den dazwischen liegenden Teilen sind einfachere Schlingen bis zu netzmaschenartigen Gebilden. Auch an der Wurzelspitze werden rundliche Knäuelbildungen aber ohne Kapsel, besonders am Prämolaren und Molaren beobachtet (Schweitzer). Aehnliche Beobachtungen macht Hayashi. Von den Hauptgefäßen ziehen manchmal regelmäßige, unregelmäßige oder schlingenförmige Gefäße nach allen Richtungen. Doch sind in der Nähe des Alveolarrandes keine Knäuel, sondern unterhalb des Alveolarrandes; einfache oder zweigförmige, sowie kurze Schlingen lagern im Kronenteil, ausnahmsweise im Wurzelteil. Wedl findet die Knäuel ovoid, langgestreckt und quer in geneigter Stellung zur Zahnachse. Die größten Knäuel sollen nach Wedl in der Zahnhalsgegend liegen und gegen die Wurzelspitze zu verschwinden; anders nach Hayashi, der die größten Knäuel oberhalb der Wurzelspitze, in den Uebergängen zum Zahnfleisch, keine findet.

Zusammenfassung des 2. Teiles.

Ueber den Gefäßverlauf in der Wurzelhaut menschlicher Zähne wurde nicht sehr viel geschrieben. Der Verlauf der Gefäße in der Wurzelhaut ist ziemlich kompliziert, und die zahlreichen Anastomosen erschweren die mikroskopischen Untersuchungen. Die Hauptgefäße liegen in der Mitte der Wurzelhaut, zwischen Knochen und Zement, ersichtlich sowohl aus Querschnitten (Abbildung 2) wie Tangentialschnitten (Abbildung 3). Die von Wedl aufgefundenen wie „Nieren-Glomeruli" aussehenden Gefäßknäuel können bestätigt werden und liegen nach meinen Untersuchungen (wie bei Hayashi) in der unteren Hälfte der Wurzelhaut (Abbildung 2). Die meisten Ergebnisse meiner Nachprüfung über die Gefäßversorgung der Wurzelhaut decken sich mit denen von Hayashi.

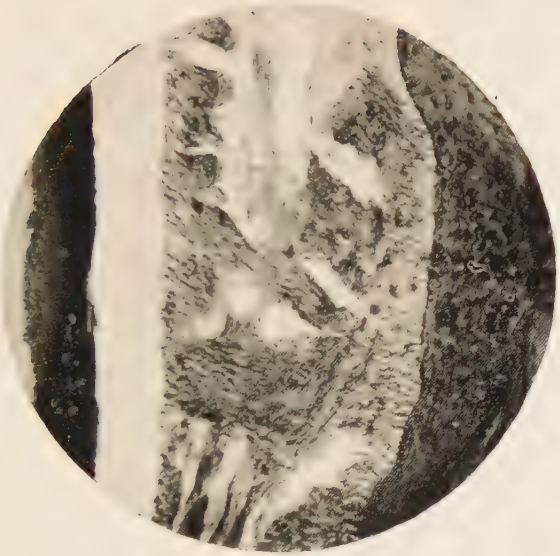

Abbildung 1
Sagittalschnitt im oberen Drittel des Zahnes.

Abbildung 2
Querschnitt im unteren Drittel des Zahnes. Gefäße und Gefäßknäuel, horizontale und tangeniale Faserzüge.

Abbildung 3

Tangentialschnitt

Ein von dem apicalen Teil d. Wurzelhaut kommendes Gefäß.

Ich möchte diese Arbeit nicht abschließen, ohne Herrn Professor Dr. Münch für die freundliche Ueberlassung des Themas und seine sonstige liebenswürdige Unterstützung meinen herzlichsten Dank auszusprechen.

Literatur.

1. Teil.

Cerny K.: Der mikroskopische Aufbau des Bindegewebes im Periodontium. Misch II S. 146 (1925).
v. Ebner: Histologie der Zähne mit Einschluß der Histogenese. Scheff Hdb. d. Zhlkd. (4) (1922).
Heddema: Histologie und Pathohistologie des Paradentiums. Tijdschrift voor Tandheelkunde XXXIV. Nr. 2 (1927).
Huber Jos.: Der Faserverlauf des Periodontiums und seine Entwicklung im Milch- und bleibenden Gebiß, dargestellt an einem unteren Schneidezahn der Katze. (1929).
v. Lenhossék: Handbuch der Zahnheilkunde, Band 1 (1922).
Meyer W.: Lehrbuch der normalen Histologie und der Entwicklung der Zähne (1932).
Kronfeld R.: Histologische Studie über den Einfluß der Funktion auf die menschl. Membran. J. amer. Dent. assoc. 18 S. 1242 (1931).
Romulo-Cambrini: Ueber die Alveolo-dentäre-Artikulation. Rev. odontolog. 1928 XLLX Nr. 2 S. 57.

2. Teil.

v. Ebner: Histologie der Zähne (s. oben).
v. Lenhossék: Scheffs Handbuch Band 1 (s. oben).
Lepkowski: Die Verteilung der Gefäße in den Zähnen des Menschen. Anat. H. 17 (1901).
Satao-Hayashi: Untersuchung über die arterielle Blutversorgung des Periodontiums. Deutsche Monatsschrift 1932 (1921).
Schweitzer: Blutgefäßverteilung in der Zahnwurzelhaut. (1909).
Wedl: Ueber Gefäßknäuel im Zahnperiost. Virch. Arch. 85.

Lebenslauf.

Ich bin am 10. November 1911 in Regensburg geboren. Vom April 1921 an besuchte ich das Neue Gymnasium in Regensburg, wo ich im März 1930 das Reifezeugnis erhielt. Ich studierte dann in Würzburg und Graz Zahnheilkunde. In Würzburg legte ich die zahnärztliche Vorprüfung ab (S.S. 1931) und am 15. Januar 1934 wurde mir nach beendetem Staatsexamen die Approbation als Zahnarzt erteilt. Seitdem bin ich als Assistent an der zahnärztlichen Universitätsklinik Würzburg tätig.

Ich versichere an Eidesstatt, daß ich vorliegende Arbeit selbständig und ohne jede fremde Hilfe unter Benutzung der angegebenen Literatur verfaßt habe.

R. O. Peez, Zahnarzt.